

HOSPITAL VETERINARIO DELICIAS NORTE C.A

Animal Owner:SERGIO URDANETA
Nomb animal:POCHITO
Especie:Perro (5-15 kg) MESTIZO
ID animal:20260121-143458-576E
Otra ID:REF
Sexo:Macho castrado Edad:6Años

Calle 60A entre Av 14B y 15 Las Delicias No.
14A-62 Sector Las Tarabas
Telephone:0424-6206362
Web:@hvdelicias norte
Direct. médico:MV CARLOS PINA



Fecha Exam:25/05/2026
Médico ref:BRIAN ALISCANO
Equipo usado:Mindray Vetus 50
Operador:MV CARLOS PINA

Indicaciones y datos clínicos

Descripción estud:CONTROL G.E.H
Indicaciones princip.:04269894126

Abdomen - 1/4 Page

Las mediciones 2D

Vesícula biliar

Grosor pared VB: 1.8mm

Spleen H: 1.23cm

Vejiga

BL Length: 0.20cm

Dist G. pared gástrica: 3.1mm

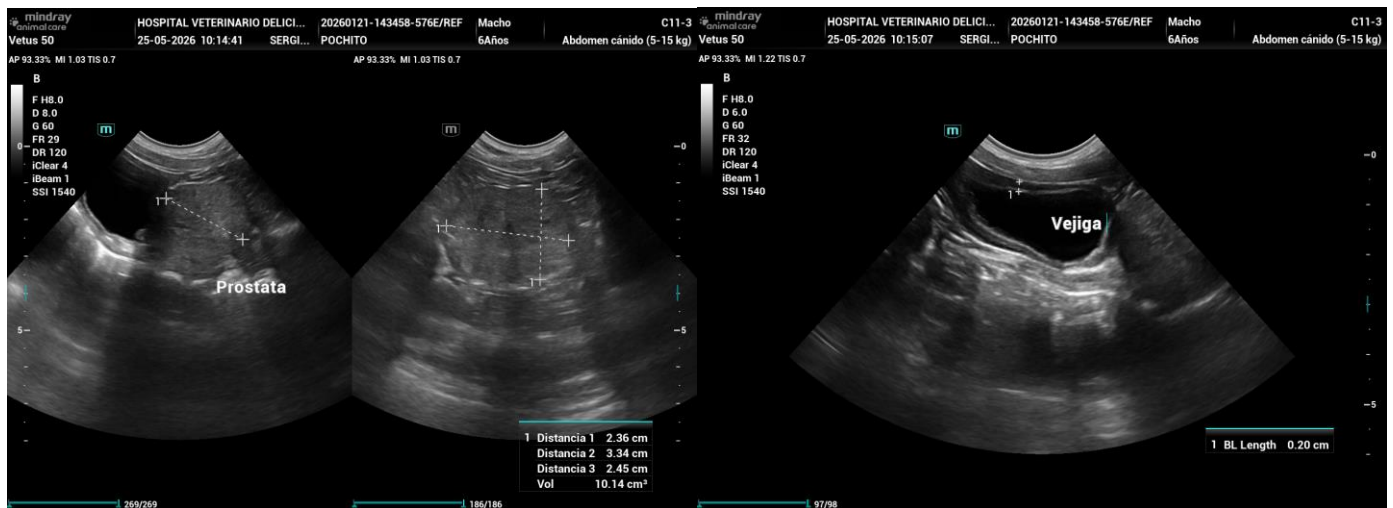
Dist G. pared intestinal: 2.0mm

Dist G. pared colon: 1.5mm

Derecha G. punta suprarrenal: 2.04cm

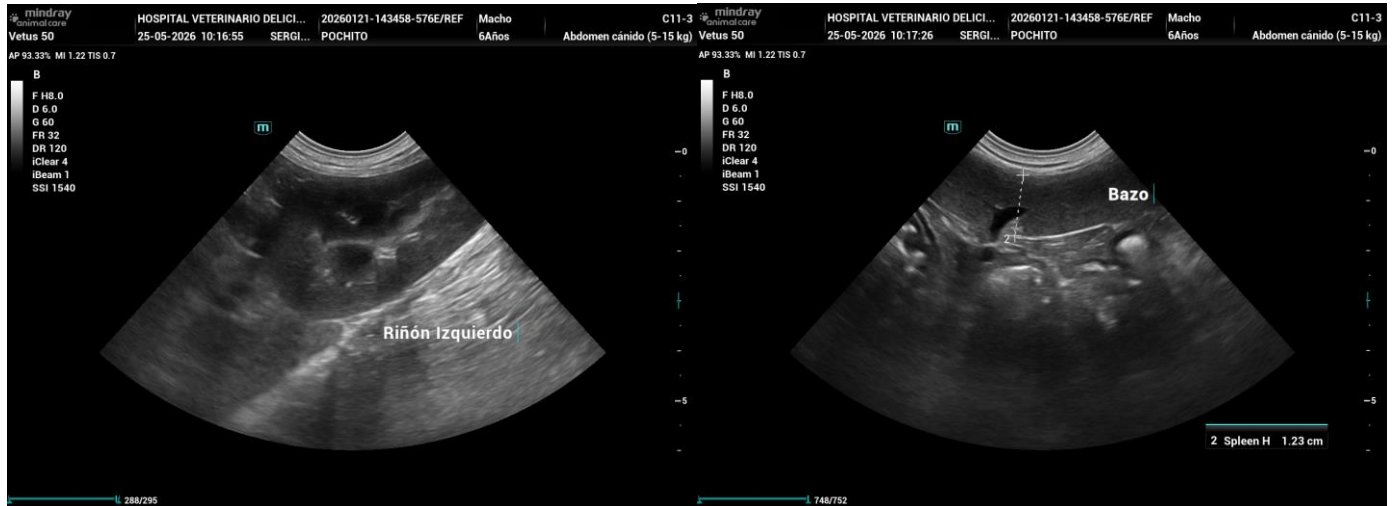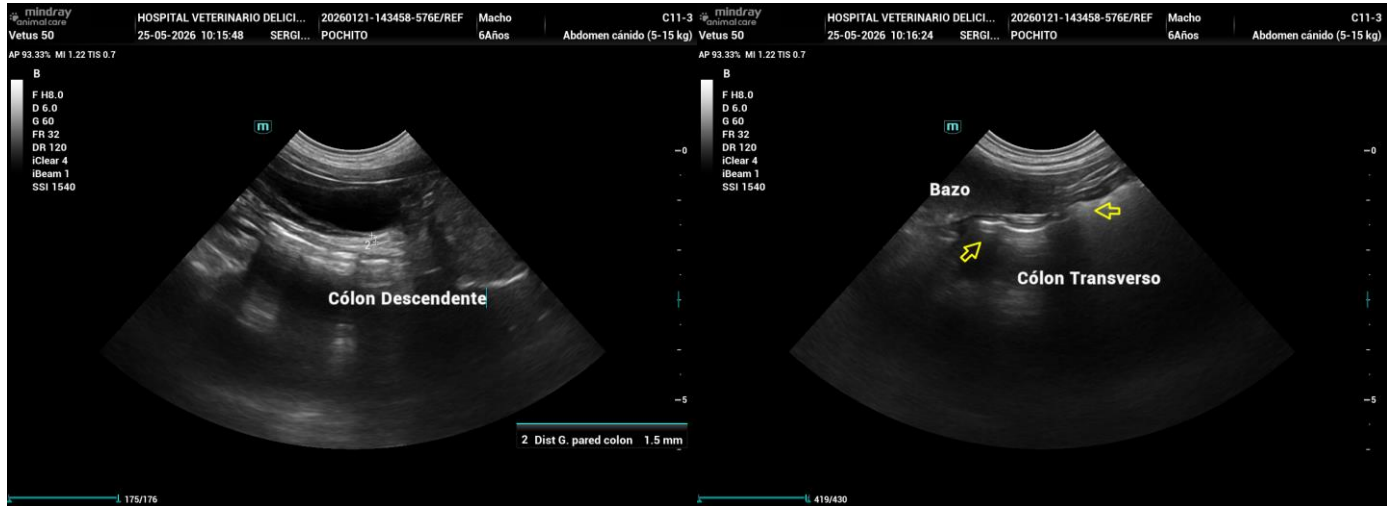
Derecha G. cola suprarrenal: 0.39cm

Imagen ecografía



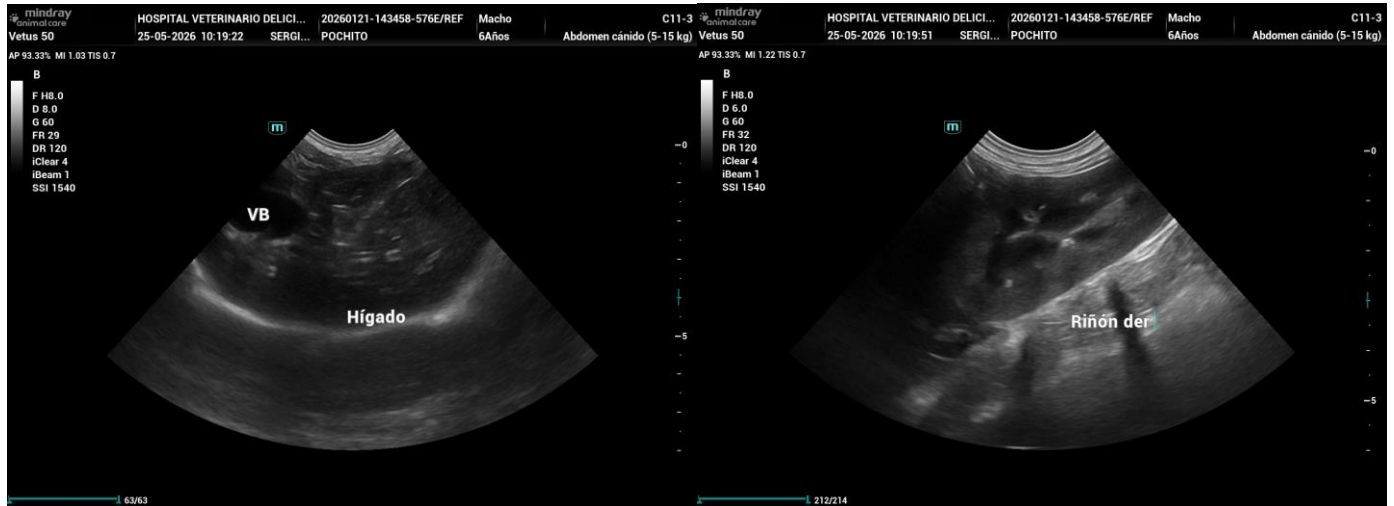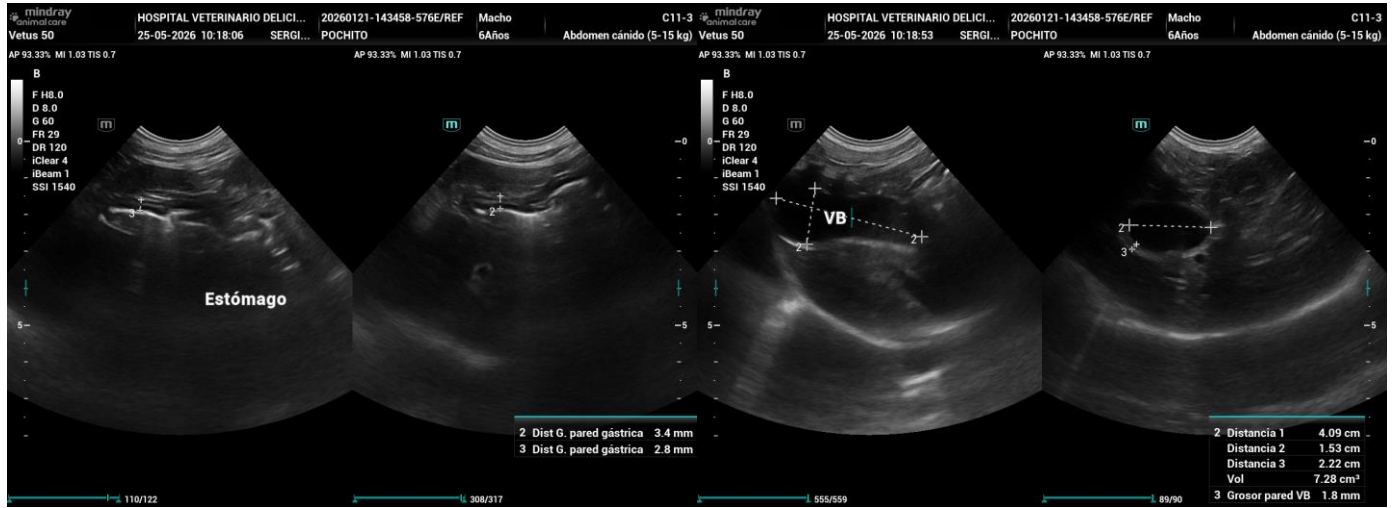


Abdomen - 2/4 Page



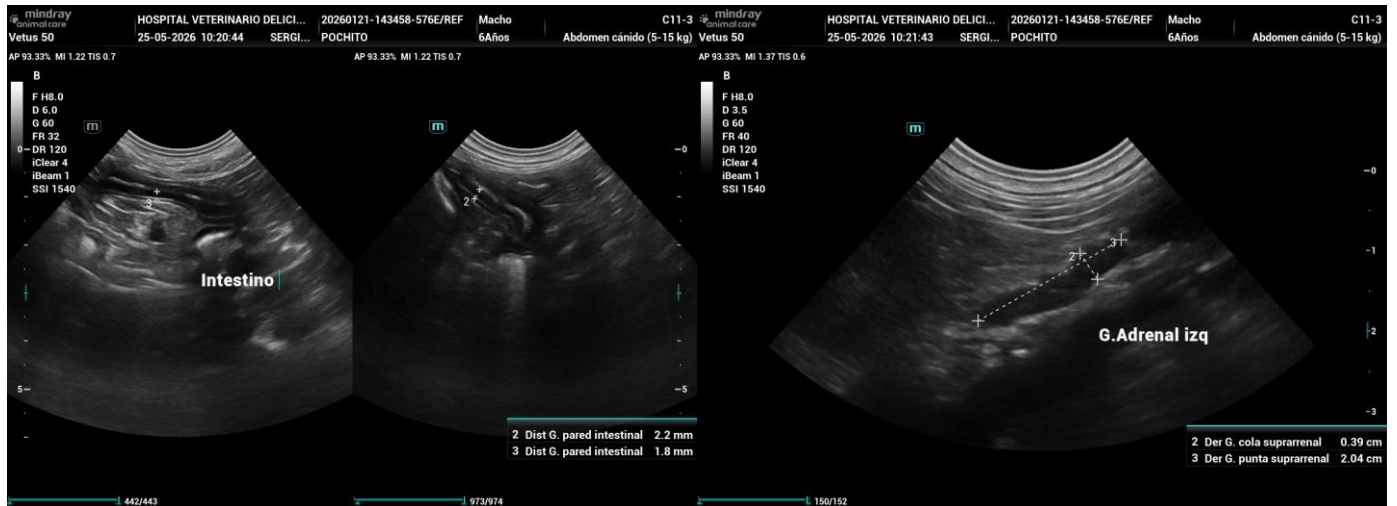


Abdomen - 3/4 Page





Abdomen - 4/4 Page



Comentarios:

HIGADO: parenquima normal patron homogoeo sin alteraciones de ecogenicidad, vasos portales y venas hepaticas sin alteraciones. **VESICULA BILIAR:** pared engrosada 1,8mm, hiperecogenica con halo anecoico alrededor (edema pericolecistico) contenido anecoico con volumen vesicular de 7,28cm³. DEMAS ORGANANOS DE LA CAVIDAD ABDOMINAL SLA

HALLAZGOS COMPATIBLES CON:

- COLECISTITIS


Carlos Piña
MEDICO VETERINARIO
RIF: V-18.517.589-4
M.P.P. S: 9713 C.M.V.Z : 2106
Nº INSAI 201018511313

Firma (sello):

Fecha firma:
